Lane Medical Library

Aus der chirurgischen Veterinärklinik der Universität Gießen
Direktor: Geh. Med.-Rat Professor Dr. Pfeiffer.

# Ueber einen Fall von Zementodontom beim Pferde.

---

## DISSERTATION

zur

Erlangung der Doktorwürde der Veterinärmedizinischen Fakultät der Hessischen Ludwigs-Universität zu Gießen

vorgelegt von

**August Beck, Cottbus**
aus Hochstätten (Pfalz)

---

Druckerei Albin Klein in Giessen, vorm. Wilh. Keller, gegr. 1783
– 1928 –

211

Gedruckt mit Genehmigung der Veterinärmedizinischen Fakultät
der Hessischen Ludwigs-Universität zu Giessen.
Referent: Geh. Medizinalrat Prof. Dr. Pfeiffer.

## Einleitung und Literatur.

Da bei jungen Pferden im Alter von etwa 2 Jahren sich infolge von Rachitis leicht im Bereiche der Prämolaren des Oberkiefers, beiderseitig und auch einseitig, Auftreibungen einstellen und sehr leicht Verwechslungen mit Auftreibungen vorkommen können, welche durch Geschwülste bedingt werden, so liegt ein erhebliches differential-diagnostisches Interesse vor, Geschwulstbildungen mit einseitiger Kieferauftreibung zu sammeln. Der nachstehend geschilderte Fall stellt einen Beitrag zu dieser Frage dar. Die Veränderungen wurden durch eine umfangreiche Geschwulstbildung an den Wurzeln der beiden ersten Prämolaren des linken Oberkiefers hervorgerufen. Dieser Fall verdient auch deshalb erwähnt zu werden, weil die Diagnose „Odontom" nur schwer klinisch sicher zu stellen ist und hier wohl zum ersten Male das Röntgenbild für die Diagnose nutzbar gemacht worden ist. Ferner ist bemerkenswert, daß in der hiesigen Klinik in den letzten 20 Jahren außer einem Fall von Odontoma durum an einem Prämolaren des linken Unterkiefers, der von B r u d e r in einer Dissertation 1912 genau beschrieben wurde, keine ähnliche Geschwulst mehr vorgekommen ist.

Bevor ich nun auf den Fall selbst eingehe, will ich zunächst eine literarische Uebersicht über ähnliche Erkrankungen geben und dabei die in der Dissertation von Bruder 1912 genannten Einteilungen und Fälle nur kurz erwähnen, auf die neuere Literatur dagegen genauer eingehen.

So bezeichnet K i t t solche Geschwülste als Odontome, die von Zahngewebsteilen ausgehen, embryogener Natur sind und nicht von Entzündung herrühren. Er teilt die Zahngeschwülste je nach der Beteiligung der Zahnkeimgewebe ein in:

1. Odontoma durum, das aus Zement und Dentin besteht. Schmelz kommt also nach K i t t hier nicht vor.

2. Odontoma mixtum, welches das Zahnkeimgewebe als Weichgebilde enthält, dem nur partielle Schmelz- und Dentinkappen eingelagert sind.

Ferner unterscheidet Kitt die Deformation des ganzen Zahnes und Protuberanzen an der Krone oder der Wurzel.

Ostertag bezeichnet geschwulstartige Bildungen an den Zähnen als Odontome oder monströse Zahngebilde, sofern die normale Zahnform nicht mehr erkennbar ist. Die Odontome sind entweder hart (dentifizierte Odontome) oder weich (nicht dentifizierte Odontome). Die harten Odontome werden von sämtlichen drei Zahnsubstanzen oder nur von Dentin und Zement oder auch nur von letzterem allein gebildet. Diese letzteren werden auch als Zementodontom bezeichnet; hierbei kann der Zahn im übrigen normal entwickelt sein. Die weichen Odontome bestehen aus weichem embryonalen Gewebe, in welches Zahnbein- und Schmelzscherben eingelagert sein können. Ostertag stimmt also mit der Einteilung von Kitt überein; nur gibt Ostertag das Vorkommen von Schmelz im harten Odontom zu, was Kitt bestreitet. Weiter teilt Ostertag, je nachdem die monströse Bildung den ganzen Zahn oder nur die Wurzel betrifft, in Kronen- und Wurzelodontome ein.

Magitot teilt die Odontome folgendermaßen ein:

1. in Pulpaodontome, die aus Pulpaelementen bestehen und Zysten enthalten;

2. in odontoplastische Odontome, die er je nach der Gewebsart wieder in vier Klassen einteilt:

a) Zementodontome, die nur den Herbivoren angehören und ihm nur in drei Fällen bekannt sind,

b) Zahnbeinodontome,

c) Zementelfenbeinodontome,

d) Schmelzodontome;

3. in Wurzelodontome, die aus Zement und Dentin oder nur aus Zement bestehen und sich erst nach Anlage der Krone an der Wurzel bilden.

In seinem Lehrbuche der Zahnheilkunde bezeichnet Baume diejenigen Mißbildungen als Odontome oder Riesenmißbildungen, welche in ihrer Entwicklung die normale Größe eines Zahnes überschreiten. Ebenso wie Joest schließt auch

Baume die Exostosen wie z. B. Schmelztröpfchen und Zementexostosen von der Bezeichnung Odontome aus. Je nachdem die Krone oder Wurzel des Zahnes eine unförmliche Masse bildet, bezeichnet er dieselbe als Kronen- und Wurzelodontom.

Perthes schreibt in seinem Buche: „Die Verletzungen und Krankheiten der Kiefer" folgendes über Odontome: „Unter Odontomen verstehen wir Geschwülste, welche aus den Geweben des fertigen Zahnes, also aus Dentin, Schmelz oder Zement bestehen. Entweder setzt sich der Tumor aus einer Mehrzahl oder sogar aus einer Vielheit von mißratenen Zähnen zusammen (zusammengesetzte Odontome) oder es ist nur eine Zahnanlage an der Ausbildung des Tumors beteiligt (einfache Odontome)." Je nachdem nun der ganze Zahn in eine Geschwulst umgestaltet oder der Zahn zum größten Teil normal entwickelt und nur aus einem kleineren Teil ein Tumor hervorgegangen ist, spricht Perthes von selbständigen und anhängenden Odontomen. Er teilt die Odontome also folgendermaßen ein:

I. Einfache Odontome:
   a) selbständige Odontome,
   b) anhängende Odontome.
II. Zusammengesetzte Odontome.

Diese von Perthes angegebene Definition und Einteilung widerspricht der von Broca angegebenen. Broca versteht unter Odontomen solche Tumoren, welche durch Hypergenese der transitorischen oder definitiven Zahngewebe gebildet sind. Er teilt die Odontome nach der Periode ihres Ursprungs wie folgt ein:

I. Gewöhnliche Odontome:
   a) embryoplastische Odontome,
   b) odontoplastische Odontome,
   c) koronare Odontome,
   d) radikulare Odontome.
II. Zusammengesetzte Odontome.
III. Heterotopische Odontome.

Die Einteilung der Klasse I beruht auf der von Broca vertretenen Hypothese, daß die Entstehung der verschiedenen Arten der Odontome verschiedenen Perioden der Zahnentwicklung, der embryoplastischen, odontoplastischen, koronären und radikulären Periode, entspricht. Soweit es sich um Ursprung,

Entwicklung und Pathologie der Odontome handelt, besteht zwischen den Ansichten von Broca und Sutton kein wesentlicher Unterschied.

Letzterer klassifiziert die Odontome nach der speziellen Region, welcher sie entstammen:

1. Epitheliale Odontome, welche sich vom Schmelzorgan entwickeln.

2. Fibröse Odontome, Zementome, zusammengesetzte Follikulärodontome, welche vom Zahnsäckchen stammen.

3. Wurzelodontome, welche sich von der Zahnpapille entwickeln.

4. Zusammengesetzte Odontome, welche dem ganzen Zahnkeim entstammen.

Joest hat nun in seinem Lehrbuche der „Speziellen pathologischen Anatomie" 1926 die Zahngeschwülste in klarer Weise definiert und klassifiziert. Er teilt zunächst sämtliche Zahngeschwülste in drei Gruppen ein und zwar:

I. Teratoide Tumoren,
II. Echte Zahngeschwülste,
III. Epitheliale Zahngeschwülste.

Von diesen drei Klassen kommt hier nur die erste in Frage, und Joest definiert sie folgendermaßen: Die von den Zähnen oder besser gesagt von den Zahnanlagen ausgehenden Neubildungen sind in der Regel keine echten Geschwülste, sondern geschwulstähnliche Neubildungen, die auf Entwicklungsstörungen beruhen. Sie stellen abnorm gewucherte und entartete Zahnkeime oder Teile von solchen dar und sind im Grunde genommen weiter nichts als örtliche gewebsähnlich gestaltete Gewebsmißbildungen (teratoide Tumoren).

Je nachdem nun das epitheliale Schmelzorgan, das den Schmelz erzeugt, die bindegewebige Zahnpapille, die das Dentin bildet, und das ebenfalls bindegewebige Zahnsäckchen, das das Zement liefert, gewuchert und in der Hauptsache an der Geschwulst beteiligt ist, unterscheidet Joest drei Formen der teratoiden Tumoren und zwar:

1. Adamantinome, das sind Neubildungen, die im wesentlichen aus gewucherten Schmelzorganen mit oder ohne eigentliche Schmelzbildung bestehen.

2. Odontome, welche in der Hauptsache aus gewucherten Zahnpapillen mit oder ohne Dentinerzeugung (vergesellschaftet mit Wucherung des Schmelzorganes oder des Zahnsäckchens oder beider) bestehen.

3. Zementodontome oder Zementome, die sich nur aus gewuchertem Zahnsäckchengewebe mit abnormer Zementbildung aufbauen.

Von diesen drei Formen sollen nur die beiden letzten, da sie sich auf die folgenden Ausführungen beziehen, erwähnt werden.

J o e s t definiert die Odontome nun folgendermaßen: Das Odontom stellt einen geschwulstartig mißgestalteten Zahn dar. Die Mißbildung beruht auf einer Entwicklungsstörung des betreffenden Zahnkeimes, die entweder in ihrer Ursache nicht überblickt werden kann, die aber auch in traumatischen Einwirkungen auf den Zahnkeim zu suchen sein kann. Das Odontom kann aus einem abnorm gewucherten, einfachen oder aus einem regellos gespaltenen Zahnkeim (Zahnpapille — Schmelzorgan — Zahnsäckchen) hervorgehen.

Das Hauptgewebe der Odontome ist das Dentin, zu welchem sich noch Schmelz und Zement oder auch nur letzteres allein zugesellen. Die Zusammensetzung sowie das Mengenverhältnis sind stets verschieden.

Je nachdem nun die gewucherten Gewebe auf einer gewissermaßen embryonalen Stufe stehen bleiben oder Hartsubstanzen bilden, unterscheidet J o e s t das weiche, nicht dentifizierte Odontom (Odontoma molle) und das harte, dentifizierte Odontom (Odontoma durum). Auch zwischen diesen beiden Formen kommen je nach der Zusammensetzung Uebergänge, halbharte Odontome vor.

Außer diesen beiden Formen des Odontoms unterscheidet J o e s t noch das einfache Odontom und das Odontoma multidentiferum proliferans. Nur das einfache Odontom soll hier näher ausgeführt werden.

J o e s t bezeichnet das einfache Odontom als Produkt nur eines und zwar einfachen (d. h. unzersplitterten) Zahnkeimes.

Ist der normal gelegene Zahn nur teilweise mißgestaltet, so spricht J o e s t von einem einfachen, partiellen oder anhängenden Odontom (Odontoma simplex partiale s. adhaerens).

Wenn jedoch der einfache, normal oder abnorm gelagerte Zahnkeim vollständig mißgestaltet ist, bezeichnet J o e s t dasselbe als einfaches, totales oder selbständiges Odontom (Odontoma simplex totale). Zwischen diesen beiden Odontomformen gibt es ebenfalls Uebergänge.

Da die von mir untersuchte Geschwulst ein Odontoma partiale darstellt, will ich das Odontoma totale nicht weiter erwähnen.

Je nachdem beim partiellen Odontom die Tumormasse der Krone oder der Wurzel des sonst normalen Zahnes aufsitzt oder anhängt, spricht J o e s t von einem Kronen- oder bei Equiden und Wiederkäuern besser gesagt Zahnkörperodontom (Odontoma coronarium) und einem Wurzelodontom (Odontoma radiculare).

Die Kronenodontome (Zahnkörperodontome) bestehen meist aus Dentin, Schmelz und Zement, die Wurzelodontome setzen sich stets nur aus Dentin und Zement zusammen. J o e s t schreibt über die Zeit der Entwicklung der Kronen- und Wurzelodontome noch folgendes: Die Entstehung der Kronenodontome ist auf die Embryonalperiode zurückzuführen, in der noch der ganze Zahnkeim in der Entwicklung war, während die Wurzelodontome zu einer Zeit entstanden sein müssen, in welcher die Krone bereits angelegt war und nur noch die zur Wurzelbildung bestimmten Teile (Zahnpapille, Zahnsäckchen) in Wucherung geraten konnten.

Ueber ein Wachstum der Odontome im postembryonalen Leben berichtet J o e s t, daß dies bei den einfachen partiellen Odontomen nicht möglich sei; allerdings könnten sie sich durch sekundäre Zementapposition (Zementhyperplasie) vergrößern.

Als dritte Form der teratoiden Tumoren bleibt noch das Zementodontom oder Zementom zu erwähnen. J o e s t definiert dasselbe wie folgt:

Das Zementodontom (auch als Dentalosteom, Dentalexostose bezeichnet) besteht aus einer abnormen, umschriebenen, tumorförmigen Zementverdickung am Zahn, der meist im übrigen vollkommen normal gestaltet ist.

Weiter schreibt J o e s t noch folgendes über die Zementome: Von den gewöhnlichen Zementhyperplasien unterscheidet sich das Zementodontom, abgesehen von seinem geschwulstförmigen

Auftreten, dadurch, daß es sich nicht nur an den Wurzelästen findet, sondern auch in der Nähe des Kauendes auftreten kann, sowie ferner dadurch, daß es angeboren ist, während die gewöhnlichen Zementhyperplasien erworben sind. Aus diesem Grunde verwirft J o e s t den von manchen Forschern gebrauchten Ausdruck „Dentalexostose' für Zementodontom.

J o e st führt das Zementodontom auf eine abnorme Wucherung des Zahnsäckchens zurück, während Zahnpapille und Schmelzorgan unbeteiligt sind. Seine äußere Erscheinung, schreibt er weiter, ist die eines partiellen, anhängenden echten Odontoms, mit dem es auch oft verwechselt wird. Durchsägt man jedoch den betroffenen Zahn, so läßt sich ohne weiteres feststellen, daß der Tumor lediglich aus Zement besteht und daß Dentin und Schmelz an seinem Aufbau gänzlich unbeteiligt sind.

Die Oberfläche der Neubildung ist meist uneben, höckrig, ihre Farbe weiß oder grau-weiß, die Konsistenz selbstverständlich knochenhart.

Histologisch ergibt sich, daß es sich um Knochengewebe mit den Eigentümlichkeiten des Zements handelt.

Die Zementodontome wachsen, solange der Zahn nicht durchgebrochen ist. Mit dem Durchbruch des Zahnes (und der Geschwulst) hört bei Zementomen der Krone das Wachstum auf. Nur bei Wurzelzementomen kann durch sekundäre Zementzubildung (Zementhyperplasie) eine Vergrößerung auch am durchgebrochenen Zahn statthaben.

J o e st erwähnt dann noch Pseudozementome (odontogene Pseudosteome), die dadurch zustande kommen, daß bei retinierten Zähnen durch fortgesetzte Wucherung des Peridontiums mit abnormer Zementerzeugung auf Kosten der anderen Zahnsubstanzen eine Resorption des Dentins und Schmelzes eintritt, so daß diese beiden Substanzen schließlich ganz verschwinden und an ihre Stelle neugebildetes Zement tritt. Auf diese Weise wandeln sich retinierte Zähne in erbsen- bis wallnußgroße, kugelige oder ovoide, harte Gebilde mit mehr oder weniger unebener Oberfläche um, die scharf abgegrenzt in der Spongiosa des Kiefers liegen. Sie sind äußerlich, abgesehen von dem Fehlen des betreffenden Zahnes in der Reihe, nicht zu bemerken und werden erst beim Durchsägen der Kiefer gefunden.

Joest teilt also die teratoiden Geschwülste wie folgt ein:

A. Adamantinome
B. Odontome
  I. Odontoma durum
    1. Odontoma simplex
      a) Odontoma simplex partiale s. adhaerens
        α) Odontoma coronarium
        b) Odontoma radiculare
      b) Odontoma simplex totale
    2. Odontoma multidentiferum proliferans
  II. Odontoma molle
C. Zementodontome
D. Pseudozementome

Nach Marschall bilden sich Zementome infolge von Kalcifikation des verdickten und erweiterten Zahnsäckchens, wodurch der Zahn schließlich in eine knöcherne Masse eingebettet wird. Odontome dieser Art sieht man am häufigsten bei dem Pferde, gelegentlich auch beim Menschen. Das Gewebe, aus welchem der Tumor besteht, ist augenscheinlich ein modifiziertes Zement. Es zeigt eine blättrige Anordnung, welche der laminären Struktur des fibrösen Odontoms ähnlich ist. Die Tumoren erreichen zuweilen eine bedeutende Größe.

Es würde nun zu weit führen, hier sämtliche Fälle von Odontomen, die in der Literatur geschildert sind, anzuführen.

Ich verweise in dieser Hinsicht auf die Dissertation von Bruder 1912.

Die Literatur enthält zahlreiche Fälle von Odontomen der verschiedensten Gattung, Lage, Größe, Gestalt und Konsistenz. Bei unseren Haustieren sind sie am häufigsten beim Pferde und zwar an Backzähnen und an Schneidezähnen beobachtet worden. Auch vom Rind sind einige Fälle bekannt. Nach Magitot sollen gelegentlich an dem Stoßzahn des Elephanten Odontome vorkommen. Wurzelodontome sind beim Menschen nicht so häufig wie bei den Säugetieren und ganz besonders bei den Nagetieren. Joest hat neuerdings verschiedene Fälle von Polyodontonie mit Odontombildung genau beschrieben. Ferner wäre noch zu erwähnen, daß Plehn in der Zeitschrift für Fischerei bei zwei Forellen Odontome geschildert hat.

Ueber einige Fälle von Zementomen habe ich nur kurze Notizen in der mir zur Verfügung stehenden Literatur gefunden.

So beschreibt T o m e s ein Zementom aus dem Kiefer eines Pferdes, welches ein Gewicht von 300 g hatte.

S u t t o n berichtet über ein anderes, welche 750 g wog. In dieser Masse bemerkte man Konturen von drei in dem Zement eingebetteten Zähnen.

Das umfangreichste Zementom, über welches berichtet worden ist, hatte ein Gewicht von 2 kg. Es findet sich dieses Exemplar in der Kgl. Tierarzneischule zu London.

M a r s c h a l l untersuchte ein enormes Zementom, welches einem zweijährigen Fohlen post mortem entnommen war. Dasselbe wog in feuchtem Zustande 2700 g, in trockenem Zustande 1700 g. Sein größter Durchmesser ist 14 cm, der kleinste 10½ cm. Der größte Umfang beträgt 40½ cm und der kleinste 37 cm. Der Tumor hatte seinen Sitz im rechten Oberkiefer und wurde erst bemerkt, als das Tier 5 Monate alt war. Er wuchs sehr schnell und rief hochgradige Entzündung des Kiefers hervor, sowie einen Abzeß, welcher sich fortwährend durch verschiedene Buchten entleerte. Das Tier konnte keine Nahrung zu sich nehmen und ging zu Grunde. Das Gewächs war auf seiner äußeren Oberfläche lappig, auch wies der Grund zahlreiche, unregelmäßige Lappen auf. Bei einem Durchschnitt durch den größten Durchmesser hatte es das Aussehen einer homogenen Masse von Zement mit einer unregelmäßigen Höhle in der Mitte, welche von einer Zone schwammigen Gewebes, ähnlich spongiösem Knochengewebe, umgeben war. Diese Höhle hatte dasselbe Aussehen wie die Eiterkavitäten, welche man zuweilen im Stoßzahn des Elefanten vorfindet. Bei genauerer Inspektion ließ sich eine deutlich laminäre Struktur an der Peripherie des Tumors erkennen, welche so dicht wie Elfenbein erschien. Es war aber trotz der eingehendsten Inspektion nicht möglich, irgend eine Spur eines Zahnes oder auch nur die Andeutung einer Zahnbildung zu entdecken. An der Basis des Tumors befand sich eine starke Vertiefung, welche den Anschein erweckte, als sei sie die Lagerstätte eines Molarzahnes gewesen.

M a g i t o t schreibt in seinem Buche, daß ihm nur drei Fälle von Zementodontomen bekannt seien.

Degive teilt einen Fall von chronischer Entzündung einer Wurzel des vorletzten Zahnes im Oberkiefer mit, welcher zu einem Odontom von beträchtlichem Umfang geführt und eine bedeutende Deformation des Gesichtes, Obliteration der rechten Nasenhöhle und eine Entzündung der Auskleidung der rechten Kieferhöhle bedingt hatte. Der Zahn wurde unter Schwierigkeiten entfernt und wog 475 g.

Kitt beschreibt ein Odontom am rechten Mittelzahn. Es ist halbkugelig, über wallnußgroß und umgibt als weiße, harte Knochenmasse die Labial- und Mesialfläche des Mittelzahnes. Allem Anschein nach handelt es sich um ein Zementodontom.

Pseudozementome fand Joest in Form einer latenten Polyodontie bei einem 20 jährigen Pferde.

Joest beobachtete ferner ein Zementodontom eines maxillaren P 3 des Pferdes, das fast die ganze mediale Fläche des Zahnes einnahm und eine Dicke von etwa 2 cm hatte. Auf der Abbildung ist deutlich die unebene Oberfläche, die marmorierte Schnittfläche und das Kanalsystem im Innern der Geschwulst zu sehen. Auch erkennt man, daß Dentin und Schmelz an dem Aufbau der Geschwulst nicht beteiligt sein können.

Diesem Fall lehnt sich der von mir untersuchte an.

### Klinischer Befund.

Patient, eine etwa 10jährige belgische Fuchsstute, wurde am 16. Oktober 1925 in die Chirurgische Veterinärklinik mit dem Vorbericht eingestellt, daß seit 2–3 Monaten eine faustgroße Auftreibung im Bereiche der linken Backengegend und seit 4 Wochen Atembeschwerde und linksseitiger, eitriger Nasenausfluß bestehe.

Das Tier war von kräftigem Körperbau und gutem Ernährungszustand. Die Pulsfrequenz sowie die Temperatur bewegten sich in normalen Grenzen. Auch die Atemfrequenz war im Stande der Ruhe normal, die Atmung jedoch etwas erschwert. Bei sehr guter Futter- und Getränkeaufnahme erschien das Allgemeinbefinden der Stute nicht gestört.

Die Adspektion ergibt im Bereiche der linken Backengegend unmittelbar vor der Gesichtsleiste eine 2 cm dicke und etwa 10 cm breite, ovale, diffuse Schwellung.

Diese Auftreibung fällt nicht sonderlich stark auf. Hierdurch läßt sich wohl erklären, daß die Geschwulst angeblich

erst vor 3 Monaten von dem Besitzer des Pferdes bemerkt wurde, obwohl sie vielleicht viel älter gewesen ist. Bei der äußerlichen Besichtigung ist noch zu bemerken, daß aus der linken Nasenöffnung ein gelbes, dickeitriges, stinkendes Sekret ausfließt.

Die Palpation der Auftreibung erweist keine höhere Temperatur und keine Schmerzempfindung. Die darüberliegende Haut ist vollständig intakt, nicht verdickt und auf der Geschwulst leicht verschiebbar. Es bestehen also äußerlich keine akut entzündlichen Erscheinungen. Die Gestalt der Auftreibung ist länglich oval, und der größte Durchmesser liegt in der Längsrichtung des Kopfes. Weiter ergibt die Palpation überall gleiche, knochenharte Konsistenz. Die Oberfläche ist völlig glatt, und die Schwellung läuft nach allen Seiten diffus aus. Die Geschwulst läßt sich nicht verschieben, sondern steht mit dem Oberkieferbein in knöcherner Verbindung. Nach dieser Untersuchung ist anzunehmen, daß der Oberkiefer durch eine Neubildung oder eine chronische Entzündung hervorgewölbt ist, die nicht auf der Außenfläche der Maxilla ihren Sitz hat. Hält man abwechselnd die Hand vor die beiden Nasenöffnungen, so bemerkt man, daß die Atemluft links etwas schwächer entströmt wie rechts. Jedoch sind die Nasengänge mit einem Gummischlauch noch passierbar. Von der linken Nüster aus fühlt sich das vordere Ende der unteren Nasenmuschel verdickt und knochenhart an. Die Atemluft besitzt links einen üblen Geruch.

Die Perkussion der Auftreibung ergibt überall den gleichen, leeren Schall.

Durch die Untersuchung der Maulhöhle und der Zähne, besonders der in Frage kommenden drei linken, oberen Prämolaren, wurden keinerlei Abweichungen festgestellt. Die Zähne waren alle vorhanden, saßen fest in der Reihe, das Zahnfleisch lag gut an und die Kaufläche in der gleichen Ebene. Auch die regionären Lymphknoten waren weder geschwollen noch schmerzhaft und zeigten auch keine sonstigen Abweichungen.

Am 17. Oktober bemerkte man eine leichte Schwellung der submaxillären Lymphknoten. Eine Steigerung der Temperatur wurde erst am 18. Oktober festgestellt, und zwar stieg sie von 37,6 auf 38,6° C.

Nach diesen Befunderhebungen war es noch nicht möglich, eine sichere Diagnose zu stellen. Differential-diagnostisch kamen in Betracht:

1. Rhachitis. Dagegen spricht der sonst gut entwickelte Knochenbau und das Alter des Tieres, das verhältnismäßig schnelle Auftreten der Auftreibung und der üble Nasenausfluß, der allerdings auch secundärer Natur sein könnte.

2. Neubildungen, die ihren Sitz in der Nasenhöhle und zwar in den Nasenmuscheln haben könnten. Dafür sprach auch mit großer Wahrscheinlichkeit das ganze klinische Bild.

3. Geschwülste an den Zähnen, was klinisch sehr wenig begründet erschien, zumal die in Frage kommenden Zähne ohne jegliche Abweichungen waren.

Zur Sicherung der Diagnose wurde eine Röntgenaufnahme gemacht. Das Röntgenbild zeigte im Bereiche der drei ersten linken, oberen Backzähne Veränderungen und zwar eine knöcherne, unregelmäßig begrenzte, zerklüftete, streifenförmige Geschwulst, die im Bereiche der Prämolarenwurzeln lag, den Zusammenhang mit den genannten Wurzeln aber nicht erkennen ließ, weil die Zähne sich nicht deutlich abzeichneten.

Am 30. Oktober wurde operativ eingegriffen, um die Neubildung zu entfernen. Die Operation bestand zunächst in der Trepanation der linken Nasenhöhle im Bereiche der Auftreibung. Von der Trepanationsöffnung aus war die untere Nasenmuschel mit dem Finger zu erreichen und es konnte festgestellt werden, daß sie sich knochenhart anfühlte. Um besser an die verdickte Nasenmuschel heranzukommen, wurde eine zweite Trepanationsöffnung 5 cm lateral von der 1. angelegt und die Nasenmuschel, soweit sie hart erschien, entfernt. Leider ist dieses entnommene Material verlorengegangen, ohne daß es vorher histologisch untersucht werden konnte. Das nach der Operation aufgenommene Röntgenbild zeigt noch die gleichen, verschieden schattierten Wucherungen im Bereiche der drei ersten Backzahnwurzeln. Die weitere Behandlung bestand in täglichen Ausspülungen der Nasenhöhle durch die Trepanationswunden. Am 19. XI. wurde das Pferd entlassen. Die Trepanationswunden waren bis auf einen schmalen Spalt verheilt. Es bestand noch ein leicht schniefendes Stenosengeräusch.

Zwei Monate später, am 19. I., wurde das Pferd wieder in

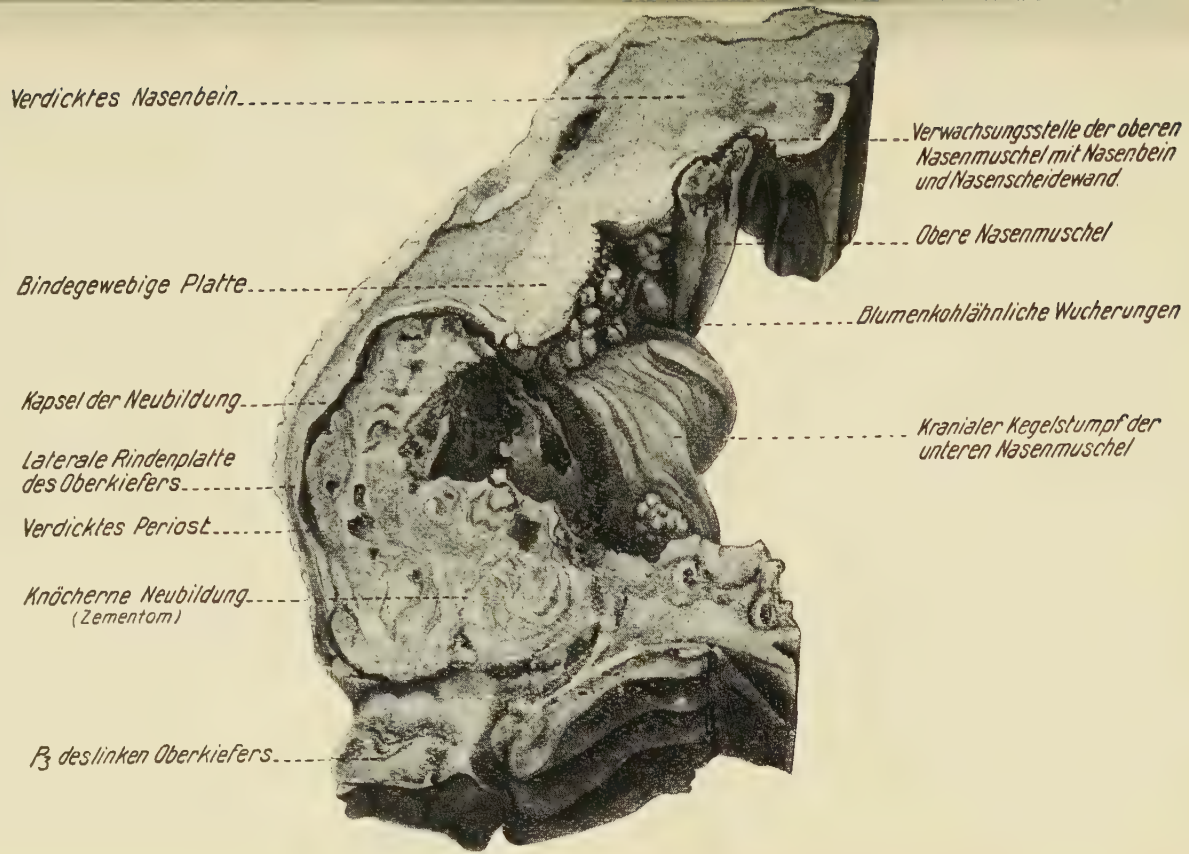
Verdicktes Nasenbein
Bindegewebige Platte
Kapsel der Neubildung
Laterale Rindenplatte des Oberkiefers
Verdicktes Periost
Knöcherne Neubildung (Zementom)
$P_3$ des linken Oberkiefers
Verwachsungsstelle der oberen Nasenmuschel mit Nasenbein und Nasenscheidewand
Obere Nasenmuschel
Blumenkohlähnliche Wucherungen
Kranialer Kegelstumpf der unteren Nasenmuschel

die Klinik eingeliefert, mit dem Vorbericht, daß der üble Geruch aus der Nase wieder aufgetreten sei und daß es seit einigen Tagen nicht mehr zur Arbeit und ganz besonders nicht zum schweren Zuge tauge.

Der Patient war in seinem Ernährungszustand sehr zurückgegangen. Puls- und Atemfrequenz sowie Temperatur waren im Stande der Ruhe normal, nur die Futteraufnahme erfolgte etwas langsam. Sonst war jedoch das Allgemeinbefinden des Tieres nicht gestört.

Die Aufnahme des Spezialbefundes ergab folgendes: Die Trepanationsöffnungen waren noch nicht ganz verheilt. Bei der In- und Exspiration hörte man linkerseits ein leichtes Stenosengeräusch. Außerdem entströmte die Ausatmungsluft aus der linken Nasenöffnung weniger stark wie rechts und es bestand links ein eitrig-schleimiger, klümpriger Ausfluß von sehr üblem Geruche. Die Auftreibung in der linken Backengegend hatte sich in keiner Weise geändert. Sitz, Gestalt, Größe, Temperatur, Konsistenz, Schmerzlosigkeit, Verhalten zur allgemeinen Decke waren die gleichen geblieben wie bei der ersten Einlieferung. Die Sondierung der linken Nasenhöhle ergab nichts besonderes, sie war genau so passierbar wie die rechte. Jedoch konnte man links nur 2 cm weit mit der Sonde in den Tränenkanal eingehen. Durchspritzen von Flüssigkeit war ebenfalls links unmöglich. Der linke submaxilläre Lymphknoten zeigte sich geschwollen und hatte etwa Taubeneigröße. Die einzelnen Läppchen waren noch deutlich zu fühlen. Die Haut ließ sich über dem Lymphknoten verschieben. Bei der Palpation mit dem Finger stieß man im linken unteren Nasengang auf knochenharten Grund (Neubildung oder Zahnwurzel?).

Ein zweites Röntgenbild zeigt im Bereiche der beschriebenen Neubildung und ganz besonders um die Wurzeln von P 1—P 3 blumenkohlartige Wucherungen, die sich durch hellere und dunklere Felder zu erkennen geben. Es ist deutlich zu sehen, daß die Wucherungen noch in ihrer ursprünglichen Ausdehnung vorhanden sind. Jedoch scheint es so, als ob sie nicht mehr in der früheren Dichte liegen würden.

Um nun auch noch die Reste der knöchernen Neubildung zu entfernen, wird zur zweiten Operation geschritten. Und zwar wurde diesmal, zu diagnostischen Zwecken, die große

Kieferhöhle in ihrem kranialen Teil eröffnet. Sie enthielt keinen abnormen Inhalt und keine sonstigen Veränderungen. Die zweite, bereits verheilte Trepanationswunde wurde nun nochmals geöffnet und es wurden Neubildungen bindegewebiger Art (älteres Granulationsgewebe) entfernt. Bei der Palpation stieß man mit dem Finger auf einen knochenharten, unebenen Grund und diagnostizierte eine freiliegende Zahnwurzel. Auch die nach der zweiten Operation aufgenommene Röntgenaufnahme zeigt die gleichen Veränderungen im Bereiche der drei ersten Prämolarenwurzeln, wie die beiden anderen Aufnahmen.

Nach der Operation verschlechterte sich das Allgemeinbefinden des Tieres ganz erheblich. Der Puls war sehr beschleunigt, unregelmäßig und ungleichmäßig. Außer Erhöhung der Temperatur und Atemfrequenz bestand eine mittelgradige Dyspnoe.

Nach diesem Befunde wurde die Schlachtung des Tieres aus wirtschaftlichen Gründen einer längeren und vielleicht ergebnislosen Behandlung vorgezogen und das Pferd am 9. II. zur Schlachtung entlassen. Der Schädel des Tieres wurde mir nach Entfernung der allgemeinen Decke, der Muskulatur und des Unterkiefers zur weiteren Untersuchung überlassen.

**Makroskopischer Befund.**

Bei der Betrachtung des Pferdeschädels von vorne fällt sofort die Asymmetrie beider Gesichtshälften auf. Die linke Backengegend ist nämlich im vorderen Teil des Oberkiefers nicht etwa wie die rechte flach oder etwas ausgehöhlt, sondern tritt mit konvexem Bogen nach außen ziemlich stark hervor. Diese Auftreibung, deren höchster Punkt im unteren Teil nahe dem ersten Backenzahne liegt, hat eine Dicke von etwa 3,5—4 cm. Der genauere Sitz der Schwellung läßt sich besser bei seitlicher Ansicht feststellen.

Die Geschwulst liegt in der Hauptsache im Bereiche der Wurzeln der linken oberen Prämolaren II und III und reicht noch etwa 1,5 cm weiter kaudalwärts. Nasal erstreckt sie sich bis zur Höhe des Unteraugenhöhlenkanals und ventral bis zum Zahnfleischrand. Der größte Durchmesser beträgt etwa 15 cm und liegt in der Längsrichtung des Kopfes. Die Breite der Schwellung mißt etwa 10 cm. Die Geschwulst läuft nach allen Seiten diffus aus, nur nach vorne setzt sie sich etwas schärfer

ab. Kleinere Teile des Musculuslevatorlabii superioris haften noch der Geschwulst an. Ferner sehen wir noch dorsal und kaudal von der Auftreibung zwei in der Längsrichtung des Kopfes verlaufende ungefähr 3 cm lange und 0,5—1 cm breite, schlitzförmige Oeffnungen. Diese Defekte wurden bereits oben bei dem klinischen Befund erwähnt und stellen die beiden Trepanationswunden Nr. II und III dar. Auf der gleichen Höhe wie die obere schlitzförmige Oeffnung Nr. II finden wir nahe der Medianlinie eine kleine, runde, eingezogene Stelle, die sich nach dem klinischen Befund ebenfalls als Operationswunde herausstellt und zwar Nr. I, welche bereits abgeheilt ist.

Die Palpation ergibt, daß die Auftreibung nicht verschiebbar ist. Die Konsistenz ist an allen Stellen eine knochenharte. Es handelt sich also hier um eine Knochenauftreibung im nasalen Teil des Oberkieferbeins. Die Oberfläche ist nicht ganz glatt und gleich stark gewölbt, sondern zeigt einige seichte, breite Furchen. Die Trepanationsöffnungen sind alle noch passierbar. Die ältere Wunde der Nasenhöhle (Trepanationswunde Nr. I) ist nur noch mit der Sonde wegsam, während man in die noch nicht verheilte (Trepanationswunde Nr. II) bequem mit dem Zeigefinger eingehen kann. In die schlitzförmige Oeffnung der Kieferhöhle, 3 cm oberhalb der Gesichtsleiste, läßt sich nur der kleine Finger noch einführen.

Zur Untersuchung der Nasenhöhle wird der Schädel in der Längsrichtung neben der Medianlinie gespalten, so daß die Nasenscheidewand zur linken Hälfte kommt. Die rechte Nasenhöhle ist ohne abnormen Inhalt, die Schleimhaut überall intakt, glatt und glänzend und von rosaroter Farbe. Beide Nasenmuscheln sind gut ausgebildet, sämtliche Nasengänge gut passierbar. Es bestehen also in der rechten Nasenhöhle keine Veränderungen. Nach der Herausnahme der Nasenscheidewand fallen sofort die schweren Veränderungen auf, die in der linken Nasenhöhle bestehen. Ganz besonders sind die Zerstörungen im Bereiche der unteren Nasenmuschel zu bemerken. Hier ist der mittlere Teil derselben in einer Ausdehnung von ungefähr 10 cm vollständig geschwunden. Die beiden Enden sind als etwa 8 cm lange Stümpfe noch vorhanden. Das kaudale Ende erscheint an seinem nasalen Teil etwas gedreht, wodurch einige Falten entstehen, und ist nach

vorne kegelförmig zugespitzt. Auf diesem Kegel sieht man 2 cm kaudal von der Spitze eine etwa 1 cm lange, in der Längsrichtung der Muschel verlaufende, 0.5 cm breite, ovale Oeffnung. Dieselbe hat eine Tiefe von etwa 2 cm und steht nicht mit dem Innern der Nasenmuschel in Verbindung. Kleine körnige Wucherungen sitzen der Kegelspitze auf. Die Schleimhaut des Stumpfes ist in kleine Längsfalten gelegt und wie die der ganzen Nasenhöhle höher gerötet und geschwollen. Ein dicker, durchscheinender, mit etwas Blut untermischter, schleimiger Belag liegt der Nasenschleimhaut überall auf. Der nasale Stumpf der unteren Muschel ist in seinem Kaudalteil ebenfalls etwas zugespitzt, an der Spitze von Wucherungen bedeckt und nach oben und außen an die Nasenfläche des Oberkiefers angedrückt. Auch finden sich hier zahlreiche Rillen, die nach hinten leicht ansteigen. Ferner sind auf dem ventralen Teil körnige Wucherungen zu sehen, welche vom unteren Nasengang kommend, auf den Stumpf übergehen.

Die obere Muschel ist dagegen vollkommen ausgebildet. Nur am Uebergang des vorderen in das mittlere Drittel auf der Höhe der beiden Trepanationsstellen Nr. I und Nr. II sieht man drei kleine schlitzförmige Oeffnungen, die eine Länge von 1,5 cm und eine Breite von 0,8 cm haben und durch die Operationen entstanden sind. Ferner besteht im Bereiche der ersten Trepanationsstelle eine Verwachsung des oberen Randes der oberen Nasenmuschel mit dem Nasenhöhlendach auf einer Länge von 5 cm. Auf diese Weise ist hier der obere Nasengang vollständig obturiert. Auch auf der medialen Seite besteht bis zur halben Höhe der Muschel herunter eine Verwachsung mit der Nasenscheidewand und zwar in einer halbmondförmigen Fläche mit nach unten gerichtetem konvexen Bogen.

Die Hauptveränderungen in Gestalt von Wucherungen liegen jedoch zwischen den bereits beschriebenen noch stehengebliebenen Stümpfen der unteren Nasenmuschel und reichen bis zur oberen, füllen dabei den mittleren Nasengang fast vollständig aus und ragen sogar im Bereiche der zweiten Trepanationsöffnung noch weit unter die obere Muschel hinauf. Nach unten gehen die Wucherungen auf den Nasenboden über und verschließen dabei vollständig den Atmungsgang. Auch auf

die Nasenscheidewand greifen die Veränderungen über, worüber später noch genauer berichtet wird.

Die eben bezeichnete Fläche füllen die Wucherungen fast vollständig aus. Nur die Zahnwurzel des ersten Backzahnes ist frei davon und die des zweiten Zahnes nur teilweise davon bedeckt. Die Wucherungen nehmen in ihrer Gesamtheit keine charakteristische Form an, sondern füllen unregelmäßig bald dichter, bald schmäler werdend, die oben beschriebene Fläche, die sich in der Hauptsache im Bereiche der vier ersten Backzahnwurzeln befindet, aus. Bei genauer Betrachtung sieht man, daß die Veränderungen sich aus kleinsten hirsekorngroßen bis linsengroßen Knötchen und sogar bis kleinhaselnußgroßen Knoten zusammensetzen. Teils liegen dieselben enger aneinander geschmiegt, teils isolierter. Gerade auf der Wurzel von P 2 befinden sich einige größere Knoten, die viel deutlicher hervortreten. Durch diese Anordnung entstehen kleine oberflächliche und tiefere Einsenkungen zwischen den einzelnen Knötchen und Knoten. Auf diese Weise erhalten die ganzen Wucherungen ein dem Blumenkohl ähnliches Aussehen. Die kleinsten Knötchen erscheinen infolge einer serös-schleimigen Auflagerung an ihrer Oberfläche glatt und spiegelnd. Die größeren dagegen sind zum Teil wieder aus kleinsten Körnchen zusammengesetzt, oder wo das nicht sehr deutlich hervortritt, mit feinsten Rauhigkeiten an ihrer Oberfläche versehen. Aus diesem Grunde erscheinen die größeren Knoten matter und weniger spiegelnd. Die blumenkohlartigen Wucherungen haben eine matt-weiße bis schwach gelblich-weiße Farbe. Die Dicke der Auflagerung schwankt zwischen 0,5 und 2,5 cm.

Die Wurzel von P 3 ist, wie schon erwähnt, fast völlig frei von diesen Wucherungen. Nur an verschiedenen kleinen Stellen sieht man die gelbliche Farbe des Zahnes hervortreten. Der übrige Teil ist von einem grau-weißen bis grau-schwarzen, käsigen, körnigen Belag bedeckt, der einen außerordentlich üblen Geruch besitzt. Größere Zahnflächen sind an der Wurzel von P 2 sichtbar, während die Mitte und das obere Ende von Wucherungen bedeckt ist. Käsige Auflagerungen sind hier nur spärlich vorhanden.

Der obere Nasengang ist durch die Verwachsung der oberen Muschel mit Nasenbein und Septum nasale vollständig ob-

turiert und ebenso der untere durch die Wucherungen. Der mittlere ist, obwohl mit Veränderungen besetzt, noch wegsam.

Die Palpation der Nasenhöhle ergibt, daß die Schleimhaut mit einem dickschleimigen Belag bedeckt und ferner, daß sie geschwollen ist. Beim Palpieren der Nasenmuscheln zeigt sich, daß dieselben ihre Elastizität fast vollständig verloren haben. Etwas elastisch sind noch die vorderen Abschnitte, dagegen fühlen sich die hinteren außerordentlich derb an.

Auch die blumenkohlartigen Neubildungen sind derb und sitzen ihrer Unterlage fest auf, mit Ausnahme der großen Knoten im Bereiche der Wurzel von P 2, welche sich, von oben kommend, auf dieselben vorschieben. Dieselben lassen sich etwas in der Längsrichtung des Kopfes verschieben. Die Palpation der Zahnkronen von P 1—P 3 ergibt, daß sie alle festsitzen und zwischen ihnen kein Kanal in die Tiefe führt.

Die Sondierung der Zahnwurzel von P 3 zeigt, daß dieselbe buchtig ausgehöhlt ist. Diese Aushöhlungen werden vollständig von der käsigen, stinkenden Masse, die nur locker aufliegt, ausgefüllt. Die Sonde stößt überall auf harten, unebenen Grund und läßt sich an verschiedenen Stellen teils 1 cm, teils 2—3 cm tief in die Wurzel einführen. Besonders tief ist ein Kanal in dem der Krone am nächsten gelegenen Teil der Zahnwurzel von P 3. Hier läßt sich auch ein Kanal ungefähr 2 cm weit nach der Krone zu verfolgen. Alle diese Veränderungen sind an der Wurzel von P 2 nur in ganz schwachem Grade vorhanden. Den Aushöhlungen ist nur oberflächlich und nur wenig käsige Masse aufgelagert.

Während rechts am Septum nasale nur eine leichte, ungefähr handtellergroße Schwellung besteht, sind links schwere Defekte nur im mittleren Drittel festzustellen.

Die Veränderungen passen sich denjenigen der Nasenhöhle fast genau an. In diesem mittleren Teil ist die Schleimhaut vollständig geschwunden, während sie nasal und kaudal noch ganz intakt und nur etwas höher gerötet und geschwollen ist. Der Defekt ist etwa kleinhandtellergroß und mit unregelmäßigen, ausgebuchteten und wulstförmig hervortretenden Rändern versehen, die von den gleichen gelblich-weißen, blumenkohlartigen Wucherungen, wie wir sie oben in der Nasenhöhle gefunden haben, gebildet wird. Gegen die noch intakte Schleimhaut setzt

sich der Wulst wallartig ab. Der größte Längsdurchmesser des Defektes mißt 10 cm, der Querdurchmesser etwa 6 cm. Die Dicke, sowie die Breite des Wulstes schwankt zwischen 0,5—1 cm. Die Mitte dieses Schleimhautdefektes zeigt eine graue, am Rande mehr bläuliche, unebene Fläche. Letztere wird hervorgerufen durch zahlreiche stecknadelkopfgroße Defekte des Knorpels, in die man gerade den Knopf einer dünnen Sonde einführen kann. In der bläulichen Randzone des freiliegenden Knorpels ist dies nicht der Fall. An verschiedenen Stellen konfluieren auch solche stecknadelkopfgroßen Vertiefungen und bilden dann bis linsengroße Aushöhlungen. Auf dem Querschnitt der Scheidewand sehen wir, daß der Knorpel im Bereiche des Defektes um etwa das Doppelte seiner ursprünglichen Stärke verdickt ist. Die sonst weiße Farbe geht hier in grau über.

Die Palpation der Wucherungen ergibt, daß sie von derber Beschaffenheit sind und verhältnismäßig leicht von ihrer Unterlage abgehoben werden können. Auf derselben hinterlassen sie ihrer Breite entsprechende Aushöhlungen. Fest dagegen sitzen sie der benachbarten Schleimhaut an. Beim Sondieren zeigt sich weiter, daß einzelne stecknadelkopfgroße Oeffnungen nicht nur den Sondenknopf aufnehmen, sondern in Kanälchen auslaufen, welche den Knorpel perforieren, so daß der Sondenknopf auf der anderen Seite unter der Schleimhaut gefühlt werden kann.

Nach künstlicher Eröffnung der Schwellung auf der rechten Seite der Nasenscheidewand finden wir auch Veränderungen am Knorpel. Die Gestalt derselben entspricht genau dem Defekte auf der linken Seite, nur sind die Prozesse noch nicht so weit vorgeschritten. Der Knorpeldefekt ist hier mit einer gelblich-weißen bis grünlich-weißen, dickkäsigen, etwas körnigen, leicht abstreifbaren Masse bedeckt.

Nachdem nun der Schädel auf der Höhe des nasalen Endes der Stirnhöhle ungefähr 2 cm hinter dem letzten Backzahne quer durchsägt worden war, ergibt sich an der rechten Hälfte, daß in den Kopfhöhlen keine Veränderungen bestehen. Die Auskleidung dieser Hohlräume ist dünn, glatt und glänzend. Dies ist linkerseits nicht der Fall. Hier liegt die geschwollene Schleimhaut in Falten. Ihre Oberfläche ist mit einem schleimigen Belag bedeckt und daher auch glänzend. Die Verdickungen

und Falten der Auskleidung der Kopfhöhlen haben ganz besonders im nasalen Teil der hinteren großen Kieferhöhle, auf der kaudalen Fläche der Scheidewand beider Kieferhöhlen und im Verlaufe des Unteraugenhöhlenkanals ihren Sitz. Im Nasalteil der großen Kiefernhöhle finden wir eine etwa wallnußgroße Geschwulst, die sich aus den gleichen, bereits erwähnten, gelblich-weißen, derben, blumenkohlartigen Wucherungen zusammensetzt. Gerade auf dieser Höhe befindet sich auch die Trepanationsöffnung Nr. III. Weiter fällt hier auf, daß der Aditus nasomaxillaris, der rechterseits eine sichelförmige Spalte bildet, links eine runde Oeffnung darstellt, die bequem mit einem Finger passierbar ist.

Zur weiteren Untersuchung werden nun durch beide Schädelhälften verschiedene Schnitte in der Querrichtung des Kopfes und zwar vor P 3, dann zwischen P 3 und P 2, ferner zwischen P 2 und P 1 angelegt, so daß links und rechts je 4, von vorne nach hinten mit Nr. 1—4 bezeichnete Teile entstehen.

Schon der erste Schnitt trifft die Geschwulst ungefähr 1 cm kaudal von ihrem kranialen Rand. Auf der kaudalen Schnittfläche von Teil I sieht man links, daß im oberen Teil der Maxilla auf der Höhe der Ansatzleiste für die untere Nasenmuschel ihre beiden Rindenplatten nicht wie rechts ziemlich nahe aneinander liegen, sondern fingerbreit auseinandergedrängt sind. Die laterale Knochenplatte beschreibt einen konvexen Bogen nach außen und die mediale nach innen. Ferner sind die beiden auseinandergedrängten Knochenplatten etwa um das Doppelte verdickt, und eine ganz besonders breite kompakte Knochensubstanz fällt am Uebergang vom Zwischenkiefer zum Oberkiefer linkerseits auf. Etwa um das Dreifache ist das Periost auf der lateralen Fläche und die Schleimhaut auf der medialen Seite verdickt. Ebenso sind links die Nasenmuscheln auf dem Querschnitt breiter. Hier ist der kavernöse Körper der unteren Nasenmuschel mit blumenkohlartigen Wucherungen durchsetzt. Auch ist an dieser Stelle der untere Nasengang durch diese Neubildungen obturiert. Die Höhle, die zwischen den beiden auseinandergewichenen Knochenplatten besteht, liegt mit ihrem Mittelpunkt etwa auf der Höhe der Ansatzleiste für die untere Nasenmuschel. Auf der Schnittfläche ist die Höhle oval. Der größte Durchmesser liegt auf der Senkrechten und beträgt

etwa 2,7 cm, die Breite mißt 1,7 cm und die Tiefe ungefähr 6 mm. Die Höhle, die also die Gestalt eines kleinen, halben Eies hat, wird innen von einer 1—2 mm dicken, bindegewebsähnlichen Schicht ausgekleidet. In dieser Kapsel befindet sich ein grau-gelbliches, körniges, übelriechendes, käsiges Produkt. Unter dieser Höhle liegt eine ungefähr linsengroße Ausbuchtung, die ebenfalls von einer bindegewebsähnlichen Kapsel ausgekleidet, aber vollständig von der ersten getrennt ist.

Die kraniale Fläche des 2. Teils zeigt das entsprechende Bild, die Auseinandertreibung der Knochenplatten der Maxilla, die Verdickung derselben, sowie die des Periostes, der Schleimhaut und der ganzen Nasenmuschel. Auch hier ist der kavernöse Körper der unteren Muschel mit Wucherungen durchsetzt und der untere Nasengang vollständig ausgefüllt. Ferner ist die bindegewebige Kapsel und das käsige Produkt der Höhle noch deutlicher zu sehen. Unter der ovalen Oeffnung fällt eine erbsengroße, weiße Stelle, die sich von der gelblichen Farbe des Oberkiefers gut abhebt, auf. Medial und dorsal davon liegen noch zwei kleinere, weiße Flecken, die mit der ersteren in Verbindung stehen. Auch diese drei helleren Stellen sind von einer bindegewebigen Kapsel umgeben.

Ihre Palpation ergibt, daß sie von elfenbeinartiger Konsistenz sind. Der Lage nach könnte es vielleicht der vordere Rand von P 3 sein. Doch die Farbe und die Sondierung lassen erkennen, daß es sich nicht um P 3 handelt, sondern daß derselbe 1 cm weiter kaudal liegt. Es besteht also hier eine abnorme Wucherung, die wahrscheinlich, da sie sich in Richtung auf P 3 verfolgen läßt, mit diesem Zahn zusammenhängt und auch von da ausgegangen ist. Die Sondierung der mit käsiger Masse ausgefüllten Höhle, deren Mitte ungefähr 4 cm vom Zahnfleischrand des P 3 liegt, ergibt folgendes: Man kann die Sonde an verschiedenen Stellen, verschieden weit, und zwar am unteren Rand unmittelbar oberhalb der weißen, knochenharten Stelle etwa 1 cm, weiter oben etwas tiefer und am dorsalen Rand 3,5 cm einführen. Ueberall stößt man auf knochenharten, unebenen Grund, den wahrscheinlich der zerklüftete und entartete P 3 oder eine knöcherne Neubildung darstellt. Ferner war in dem trockenkäsigen Produkt mittels der Sonde ein freier, etwa 1 cm langer und 0,5 cm breiter unregelmäßiger Knochen-

sequester festzustellen, der seinem verzweigten Bau nach nur vom Oberkiefer und nicht vom Zahn oder einer Neubildung stammen kann.

Die kaudale Schnittfläche von Teil II geht ungefähr durch die Mitte und höchste Erhebung der Knochenauftreibung.

Hier fällt ganz besonders die Asymmetrie der beiden Kopfhälften auf. Der Schnitt trifft gerade die bereits bei der Nasenhöhle beschriebene Verwachsungsstelle des Nasenbeins mit der oberen Muschel und dieser mit der Nasenscheidewand. Die Verwachsung ist bindegewebiger Art, das Nasenbein um mehr als das Doppelte seines normalen Querschnittes verbreitert. Die Verdickung wird durch die alte Trepanationswunde bedingt, die nur wenig weiter kaudal liegt. Ebenso ist auf der Gesichtsfläche das Periost verdickt. Medial sitzt dem Nasenbein und dem Oberkieferbein im oberen Drittel eine etwa 1 cm dicke, weiße, derbe, bindegewebsähnliche Platte auf, die den beschriebenen blumenkohlartigen Wucherungen als Basis dient und ventral bis zur Ansatzleiste der unteren Nasenmuschel reicht. Hier verschmälert sich nun diese Platte bis auf 4 mm und läuft, indem sie der medialen Seite der lateralen Rindenschicht dicht anliegt, nach dem Zahnfleischrand zu ganz dünn aus. So wird also durch diese Gewebsschicht die Spongiosa ersetzt, welche völlig verloren gegangen ist. Ebenso ist die mediale Knochenplatte im Bereiche der Zahnwurzel von P 3, sowie die untere Muschel teils durch die Operationen, teils durch chronische Prozesse vollständig geschwunden. Der Raum zwischen den beiden Platten des Oberkiefers, der rechts durch eine fettreiche Spongiosa ausgefüllt ist, zeigt links eine gelblich-weiße, nicht gleichmäßig gefärbte, etwas marmorierte und mit linsengroßen Aushöhlungen versehene kompakte Masse. Dieselbe ragt noch je 1 cm nach innen, außen und oben über die Grenzen der Zahnwurzeln von P 3 hinaus und bleibt ventral nur noch etwa 0,5 cm vom lateralen Zahnfleischrand und medial etwa 1 cm entfernt. Die ganze Wurzel von P 3 ist also mantelförmig umhüllt. Die in der Nähe des Nasenhöhlenbodens gelegene, mediale Fläche der kompakten Masse wird ebenfalls von einer bindegewebsähnlichen Kapsel umhüllt. Zwischen ihr und der Masse besteht eine schlitzförmige, 2 cm breite und 2,5 cm tiefe Tasche, welche mit käsigem Produkt ausgefüllt ist.

In diesem Bereiche ist der Processus palatinus vollständig geschwunden. Die frei nach der Nasenhöhle zu gelegene, mediale Fläche der Geschwulst ist nicht wie die Schnittfläche von gelblich-weißer, sondern von gelber Farbe. Hier liegt die bereits bei der Nasenhöhle beschriebene, grau-weiße, übelriechende, käsige Masse auf. Auch ist der untere Nasengang durch blumenkohlartige Wucherungen verstopft. Die untere Muschel fehlt hier vollständig; sie wurde operativ entfernt.

Die Palpation ergibt, daß die gelblich-weiße Masse von knochenharter, elfenbeinähnlicher Konsistenz ist, ferner, daß sie nicht beweglich und mit der Wurzel von P 3 innig verbunden ist. Der bindegewebsähnlichen Platte der äußeren Rindenschicht des Oberkiefers liegt sie ziemlich gut an und nur am dorsalen Rand kann man zwischen der harten Masse und der bindegewebigen Verdickung einen 3,5 cm langen schlitzförmigen Kanal kranialwärts verfolgen. In der Masse selbst befinden sich sondenknopfgroße und ungefähr 2—3 mm tiefe Aushöhlungen, in welchen ebenfalls eine dickbreiige Substanz sitzt.

Die kraniale Fläche des III. Teils läßt erkennen, daß die knochenharte Neubildung auf der Höhe der beiden Trepanationswunden durchsägt wurde und zeigt fast genau die gleichen Veränderungen. Nur im Bereiche der Ansatzstelle des Processus palatinus liegt eine knochenharte Vorwölbung, die in die entsprechende Aushöhlung der vorhergehenden Schnittfläche paßt.

Auch hier ist der Gaumenfortsatz auf einer Länge von 2 cm geschwunden, so daß der mediale Teil sich leicht auf und ab bewegen läßt. Die elfenbeinharte, gelblich-weiße, unregelmäßig geschichtete Masse zeigt noch deutlicher die bereits geschilderten kleinen Höhlenbildungen im Innern, die nur linsen- bis erbsengroß und mit grau-weißem, trockenkäsigem Produkt angefüllt sind. Auch hier ist der untere Nasengang und ebenfalls die mediale Fläche der Geschwulst mit blumenkohlähnlichen Wucherungen bedeckt. Die innere Rindenplatte der Maxilla, sowie die untere Nasenmuschel fehlen ebenfalls. Verdickt ist auch ganz besonders das linke Nasenbein und das Periost. Von der Zahnwurzel ist nichts zu sehen. Sie ist vollständig von der knöchernen Neubildung umhüllt und innig mit ihr verbunden. Die bindegewebsähnliche Schicht, auf der die

Wucherungen aufsitzen, bekleidet das Nasenbein und das obere Drittel der Maxilla medial.

Die kaudale Fläche des III. Teils zeigt insofern ein wesentlich anderes Bild, als hier keine glatte Schnittfläche besteht, da sich die knochenharte Neubildung nicht durchsägen ließ, sondern aus dem kaudalen Teil des Schädels herausbrach, so daß das kaudale Ende der Geschwulst vor uns liegt. Die übrigen Veränderungen entsprechen der vorher beschriebenen Schnittfläche.

Die Geschwulst besitzt eine kleinhühnereigroße, unregelmäßig gefärbte, gelblich-weiße, mit blaß-rosa-roten Gewebsfetzen (Periost) bedeckte, unebene, höckrige Hervorwölbung. In ihrem ventralen Teil sitzt nahe dem Zahnfleischrand eine 2 cm breite und 0,5—1 cm hohe, etwa rechteckige, schwarz-braune Fläche, die vom Periost nicht bedeckt ist. Mit einem scharfen Instrument läßt sich diese dünne, schwarze Schicht leicht abkratzen. Durch die mikroskopische Untersuchung dieses Belages, obwohl sich keine Verbindung mit der Mundhöhle feststellen ließ, wurden viele Pflanzenfasern nachgewiesen. Dorsal, mit der oben beschriebenen Geschwulst in Berührung, sitzt eine taubeneigroße, weiße bis grau weiße, unebene, kleinere Hervorwölbung.

Die Palpation ergibt knochenharte Konsistenz der großen Geschwulst und ihre feste Verbindung mit P 2. Dagegen besteht die obere kleine Hervorwölbung zum größten Teil aus einer dickbreiigen, übelriechenden Masse. Mit der Sonde stößt man überall bei einer Tiefe von 0,2 —1 cm auf harten, unebenen Grund. Auf der lateralen Seite der kleineren Schwellung läßt sich zwischen ihr und dem Oberkiefer die Sonde etwa 3 cm kranialwärts und in der Ebene der Schnittfläche etwa 2,5 cm nach der Zahnkrone zu einführen.

Der kraniale Schnitt des IV. Stückes zeigt eine ziemlich große Höhle mit verschiedenen kleineren und größeren Ausbuchtungen, in welche die entsprechenden Höcker der vorhin beschriebenen Hervorwölbungen genau passen. Die buchtigen Aushöhlungen sind mit einer bindegewebigen Kapsel ausgekleidet. Im dorsalen Teil der Ausbuchtung ragen einige kleine bewegliche Knochensequester aus der ziemlich glatten und glänzenden bindegewebigen Kapsel hervor. Letztere ist nur im Bereiche der Zahnwurzel etwas schwächer ausgebildet und wird

hier durch das Periost ersetzt. Auch hier befindet sich an der Zahnwurzel von P 1 die entsprechende, schwarze, viereckige Stelle, die völlig frei von Periost und von der Krone durch den Zahnfleischrand getrennt ist. In der schwarzen Schicht ließen sich pflanzliche Fasern mikroskopisch nachweisen, obwohl kein Kanal in die Maulhöhle führt. P 1, außer mit dem Periost bedeckt, liegt völlig frei und ist weiter nicht verändert. Die mediale Rindenplatte des Oberkiefers schiebt sich etwas weiter von oben und unten vor und versucht den Defekt wieder auszugleichen. Die blumenkohlartigen Wucherungen schließen die vorhin beschriebene, im Bereiche der Wurzel von P 1 liegende Höhle nach der Nasenhöhle vollständig ab und füllen den unteren Nasengang aus. Auch der Gaumenfortsatz steht nun wieder mit dem Oberkiefer in Verbindung, hat aber noch nicht die normale Stärke erreicht.

Es ist also eine diffuse, etwa faustgroße Auftreibung des linken Oberkiefers im Bereiche der drei ersten Prämolaren vorhanden. Dieselbe hat die untere Nasenmuschel in ihrem mittleren Drittel, die mediale Rindenplatte des Oberkiefers, sowie einen Teil des Gaumenfortsatzes, abgesehen von den Operationsdefekten durch Druck und chronische Entzündung vollständig zum Schwinden gebracht. Blumenkohlartigaussehende Wucherungen versuchen die Defekte auszugleichen und verstopfen dabei den unteren Nasengang. Eine gelbe, käsige, übelriechende Masse bedeckt die gelblich marmorierte, knochenharte, unebene Neubildung, die von einer bindegewebigen Kapsel umhüllt ist. Ihr vorderes Ende schneidet etwa mit dem kranialen Rand von P 3 ab, während sie kaudal bis zur kranialen Fläche der Wurzel von P 1 reicht und dieselbe noch etwas nach hinten abgedrängt hat. Nach oben reicht die Neubildung bis zur Höhe des Unteraugenhöhlenkanals und nach unten bis zum Zahnfleischrand. Mit den Wurzeln von P 3 und P 2 steht die knöcherne Neubildung in fester Verbindung und umhüllt dieselben allseitig. Es handelt sich also hier um eine harte Zahngeschwulst, die auf dem Schnitt ein so verschiedenes Aussehen hat, daß ein Aufbau desselben aus mindestens zwei verschiedenen Substanzen angenommen werden konnte. Aus diesem Grunde dürfen wir wohl die Neubildung als ein echtes Odontom und zwar als ein Wurzelodontom ansprechen, da die Veränderungen nur an den Wurzeln

lokalisiert und die Kronen der Zähne normal entwickelt sind. Beachten wir jedoch auf der Schnittfläche das Verhalten der Zahnwurzel mit der Geschwulst, so finden wir, daß das Dentin normal entwickelt, von Zement umhüllt und nur das Zement an der Neubildung beteiligt ist. Demnach würde es sich also hier um ein Wurzelzementodontom oder auch Zementom handeln. Erst die mikroskopische Untersuchung wird die Frage sicher entscheiden können.

**Mikroskopische Untersuchung.**

Aus der Neubildung wurden mittels des Laubsägebogens verschiedene, etwa 1 cm große Würfel herausgeschnitten und zwar aus der Randpartie, dem Zentrum und der Zwischenzone. Ferner beachtete ich bei der Entnahme von Schnittblöcken den Zusammenhang des knöchernen Tumors mit den Zahnwurzeln, der Kapsel und dem Oberkiefer. Auch aus dem verdickten Oberkiefer, den blumenkohlähnlichen Wucherungen, der defekten Nasenscheidewand, sowie der erkrankten linken unteren und rechten unteren Muschel wurden Stücke entnommen. Sämtliches Material wurde zur Fixierung in 10% Formalin eingelegt und nach einigen Tagen in steigendem Alkohol gehärtet. Die Knochenstücke entkalkte ich in der üblichen Weise in 5% wässriger Salpetersäure. Hierauf entsäuerte ich in 5% Natriumsulfatlösung und spülte in fließendem Wasser nach. Die Einbettung erfolgte in Gelatine, Paraffin und Zelloidin. Einige Präparate schnitt ich nach der Fixierung mit Formalin auf dem Gefriermikrotom, desgleichen die Gelatinepräparate nach zweimaligem langsamen Durchfrieren. Die Schnitte wurden in der Hauptsache mit Haematoxylin nach Delafield und mit der van Gieson'schen Methode gefärbt. Weiter wurde die Weigert'sche Modifikation der van Gieson'schen und die Plasmazellenfärbung nach Pappenheim-Unna angewandt. Ferner färbte ich noch mit Pikrokarmin und Haematoxylin-Orange.

Bei der Beurteilung der mikroskopischen Schnitte geht man am besten von den Schnittblöcken aus, die noch einen Teil der Zahnwurzel enthalten. Diese Wurzelpartien sind in der Hauptsache aus Dentin aufgebaut, das in seiner parallelen Schichtung der Dentinkanälchen durchaus normale Verhältnisse erkennen läßt. Der Dentinkern wird von einem relativ schmalen, übrigens nicht überall gleichbreiten Zementmantel umhüllt, der an man-

chen Stellen eine konzentrische, lamelläre Schichtung aufweist und dicht übersät mit kleinsten Knochenkörperchen ist. In vielen Gesichtsfeldern der Zementschicht sind nur diese beiden Bestandteile zu sehen, während Markräume völlig fehlen. An anderen Stellen des Zementmantels sind vereinzelte, gewöhnlich sehr schmale Markräume vorhanden. Erhebliche Verschiedenheiten ergeben sich an der Peripherie des genannten Zementmantels. Dort, wo er nämlich an Knochen angrenzt, setzt er sich außerordentlich scharf gegen die Balkenstruktur des Knochens ab. Im Bereiche der Geschwulst dagegen ist seine Grenze vielfach vollkommen verwischt, so daß hier also ein allmählicher Uebergang zur Geschwulst zustandekommt. Aus dieser Situation ergibt sich schon, daß die Geschwulstmasse in ihrem Aufbau der Zusammensetzung des Zementmantels außerordentlich nahesteht. Tatsächlich ergibt auch die Besichtigung von Geschwulstschnitten, daß sie grundsätzlich der Struktur des Zements entsprechen. Daran ändert auch die weitere Feststellung nichts, daß die Geschwulstmasse von Gewebszügen durchsetzt wird, die eine ausgeprägte fibrilläre Streifung aufweisen und daß eine Häufung von Markräumen nachzuweisen ist. Die Markräume sind stellenweise wohl größer wie in dem Zementmantel, aber immerhin doch so klein, daß sie gegenüber der knöchernen Grundmasse stark zurücktreten. Diese stark entwickelte knöcherne Grundmasse gibt dem Bilde somit ihr Gepräge und erinnert, wenn man einen Vergleich mit Knochen heranziehen will, an stark verdicktes Knochengewebe, an eine Eburneation von Knochen. In dieser knöchernen Grundsubstanz sind dieselben Knochenkörperchen, vielleicht nicht ganz so reichlich, verteilt, und zwar ergibt die Prüfung verschiedener Geschwulststücke, daß die Färbbarkeit dieser Knochenzellen von innen nach außen abnimmt. In den zentralen Teilen der Geschwulst findet man in der Knochenmasse nur mehr leere Lücken eingelagert, und nur ab und zu kann ein Zellkern gesichtet werden. Die Gewebsanordnung der knöchernen Grundsubstanz ist gegenüber dem Zementmantel des Zahnes eine durchaus unregelmäßige. Man sieht wohl gruppenweise, daß die Knochenkörperchen in einer gewissen Richtung angeordnet sind, und vereinzelt kommt es auch zu einer ausgesprochenen lammellären Schichtung mitunter in Form von Grundlamellen,

in der die Knochenkörperchen regelmäßig gelagert sind. An anderen Stellen dagegen ist eine bestimmte Anordnung nicht erkennbar.

Die Markräume enthalten im ganzen wenig Fett und wenig Blutgefäße, dagegen zahlreiche Zellkerne in einem retikulären Stroma. Die Markräume der Geschwulst verhalten sich in dieser Beziehung genau so wie die des Zementmantels.

Es kann hiernach keinem Zweifel unterliegen, daß der Aufbau der Geschwulst trotz mancher Besonderheiten dem Zahnzement entspricht und daß die Geschwulst somit aus Zementmasse zusammengesetzt ist und von der Zementhülle der Zahnwurzeln ausging. Partien, die dem Bau von Knochengewebe entsprechen, oder die Dentin und Schmelzsubstanz enthalten, sind an keiner Stelle der Geschwulst gefunden worden. Die früher beschriebene, eigenartig marmorierte und lamelläre Struktur der Geschwulstschnittfläche ist deshalb nicht auf eine verschiedene Zusammensetzung der Geschwulst zurckzuführen, sondern sie ist offenbar auf die im mikroskopischen Bilde ganz ungeordnete in Wirklichkeit aber in einer mit dem Wachstum der Geschwulst zusammenhängenden Schichtung zurückzuführen.

In der Geschwulst befinden sich größere und kleinere Höhlen mit glatten, knöchernen Wandungen, die teils leer sind, teils untergegangene Gewebsteile ohne Struktur und Kernfärbung, teils einen feinkörnigen Detritus enthalten. Diese Höhlen entsprechen den bei der makroskopischen Beschreibung mit eitrig-käsigem Inhalt versehenen Hohlräumen. Es ist angesichts des Mangels irgend welcher reaktiver entzündlicher Vorgänge in der Umgebung der Höhlen nicht anzunehmen, daß sie erst infolge der geschilderten operativen Eingriffe entstanden sind. Vermutlich ist auf ihre Gegenwart bereits vor der ersten Operation zu schließen, da ja nach dem Vorbericht schon seit längerer Zeit ein eitriger, stinkender Aufluß aus der linken Nasenöffnung bestand.

Die in Teil II der Geschwulst (Seite 21) beschriebenen, elfenbeinharten, zirkumskripten, weißen, von dem umgebenden Knochen sich auffallend abhebenden kleinen Einlagerungen, zeigen im mikroskopischen Bilde dieselbe Zusammensetzung wie die Zementgeschwulst, nur sind sie durchweg sehr kernreich. Außerdem

ist bemerkenswert, daß die kleinen gefäßführenden Markräume von einer Randstelle aus im Strahlenkegel sich verbreiten, dessen Richtung auch in weiterer Entfernung von diesem Punkte, wenn auch nicht mehr so ausschließlich, noch erkannt werden kann. Die ernährenden Gefäße sind demnach von dieser Randstelle aus in den kleinen Geschwulstherd eingetreten und zeigen möglicherweise die Stelle der sonst vollkommen isoliert im Knochengewebe liegenden Zementinseln an, mit der sie vielleicht im Zusammenhang mit der größeren Geschwulst standen.

Die große knöcherne Neubildung, die wir als Zementodontom oder Zementom bezeichnen können, ist von einer Kapsel, die aus Fibrillen mit langen, spindelförmigen Kernen besteht, umgeben. Die Seite derselben, die der Neubildung anliegt, ist mit zahlreichen, runden, gleichgroßen Zellen, mit deutlichen Kernen durchsetzt. Es besteht also hier eine Rundzelleninfiltration der bindegewebigen Kapsel.

Der Schnitt der blumenkohlähnlichen Wucherungen, welche in der Nasenhöhle ihren Sitz haben, zeigt, daß es sich um junges Bindegewebe handelt, das aus locker geschichtetem fibrillären Bindegewebe mit reichlichem Zellmaterial besteht. Die Oberfläche dieser Wucherungen ist von einer Schleimhaut überzogen, die stellenweise einen unregelmäßigen, zerklüfteten Bau besitzt und stellenweise einen neugebildeten Papillarkörper in regelmäßiger Anordnung aufweist.

Das linke Oberkieferbein, das ebenso wie das Periost, stark verdickt ist, läßt im mikroskopischen Bilde eine Periostitis proliferans und eine rarifizierende Ostitis erkennen, bei der das Markgewebe von fibrillärem Charakter und stellenweise mit Rundzellen infiltriert ist.

Der wallartige Rand des Nasenscheidewanddefektes wird, ebenso wie die blumenkohlartigen Wucherungen der Nasenhöhle, von jungem Bindegewebe gebildet. Unter diesem Gewebe ist in der Tiefe noch eine relativ schmale, aber durch eingedrungenes Bindegewebe zerklüftete Zone von Knorpel erkennbar, an die sich das Perichondrium und die Schleimhaut der anderen Seite anschließen.

Auch die linke Nasenmuschel ist verändert und zwar stark zellig infiltriert und ödematös durchtränkt.

Diese Veränderungen am Oberkiefer, an dessen Periost, a
der Nasenscheidewand und der unteren Nasenmuschel sind d
Folgen operativer Eingriffe.

*

Zum Schluß gestatte ich mir, Herrn Geheimen Medizinalra
Professor Dr. P f e i f f e r , sowie Herrn Privatdozent Dr. W e s t
h u e s , für die Anregungen, sowie für die liebenswürdige Unter
stützung bei der Anfertigung dieser Arbeit, meinen ergebenste
Dank auszusprechen.

# Lebenslauf.

Bin am 7. März 1900 zu Hochstätten (Pfalz) geboren. Besuchte die Volksschule daselbst, die Realschule in Marnheim und die Oberrealschule in Kaiserslautern, von welcher ich im Juni 1918 zum Heere eingezogen wurde und in die ich nach meiner Entlassung vom Militär im Dezember gleichen Jahres wieder eintrat. Im Sommer 1920 bestand ich die Reifeprüfung und begann im Winter-Semester 20/21 an der Universität Gießen mit dem Studium der Veterinärmedizin. Ich approbierte im Februar 1926, um sodann an der Chirurgischen Veterinär-Klinik mit der Anfertigung meiner Doktorarbeit zu beginnen. Am 1. April 1926 wurde ich als Assistent am Veterinär-pathologisch-anatomischen Institut zu Gießen angestellt. Beck.

# Literaturverzeichnis.


1. Kitt: Anomalien der Zähne unserer Haustiere.
2. Ostertag: Krankheiten der Zähne.
3. Magitot: Traité des anomalies du système dentaire chez l'homme et les mamifères 1877.
4. Baume: Lehrbuch der Zahnheilkunde.
5. Broca: Traité des tumeurs.
6. Bruder: Odontoma durum bei einem Pferde. Dissert. Gießen 1912.
7. Perthes: Die Verletzung und Krankheiten des Kiefers.
8. Joest: Spezielle pathologische Anatomie 1926.
9. Marschall: Chirurgische Krankheiten des Gesichts, der Mundhöhle und der Kiefer.
10. Schmorl: Die pathol. histol. Untersuchungsmethoden.
11. Sutton: American journal of comp. medicin.
12. Degive: Annales belgiques 1887.